ZUR KENNTNIS

DER

HIRSCHSPRUNG'SCHEN KRANKHEIT.

INAUGURAL-DISSERTATION

ZUR

ERLANGUNG DER DOKTORWÜRDE

DER

HOHEN MEDIZINISCHEN FAKULTÄT

DER

UNIVERSITÄT ROSTOCK

VORGELEGT VON

HEINRICH PULS,
APPROB. ARZT AUS LUDWIGSLUST i. M.

TÜBINGEN
DRUCK VON H. LAUPP JR
1910.

ZUR KENNTNIS

DER

HIRSCHSPRUNG'SCHEN KRANKHEIT.

INAUGURAL-DISSERTATION

ZUR

ERLANGUNG DER DOKTORWÜRDE

DER

HOHEN MEDIZINISCHEN FAKULTÄT

DER

UNIVERSITÄT ROSTOCK

VORGELEGT VON

HEINRICH PULS,
APPROB. ARZT AUS LUDWIGSLUST i. M.

TÜBINGEN
DRUCK VON H. LAUPP JR
1910.

Gedruckt mit Genehmigung der medicinischen Fakultät der Universität zu Rostock.

Referent: Herr Prof. Dr. **Müller**.

Die Dissertation erscheint gleichzeitig in den „Beiträgen zur klin. Chirurgie“ Bd. LXIX Seite 306—332.

Meinem lieben Schwager

Sanitätsrat Dr. Günther-Hagenow

aus Dankbarkeit.


Digitized by the Internet Archive
in 2026

https://archive.org/details/IA41553620_0137

Schon lange vor der Mitteilung Hirschsprung's (78) im Jahre 1886 über die angeborene idiopathische Dilatation und Hypertrophie der Flexura sigmoidea im Kindesalter haben eine nicht geringe Anzahl von Autoren auf ähnliche Zustände z. T. bei Föten und Kindern, z. T. bei Erwachsenen hingewiesen. Seitdem jedoch Hirschsprung von neuem die Aufmerksamkeit auf das bis heute in seiner Aetiologie noch immer nicht geklärte Krankheitsbild, das seinen Namen trägt, gelenkt hat, hat man sich gewöhnt, zum Hirschsprung'schen Symptomenkomplex nur die Fälle von Megacolon zu rechnen, die erstens angeboren sind, und bei denen zweitens ein mechanisches Hindernis, welches als Ursache der Dilatation und Hypertrophie anzusehen wäre, nicht gefunden werden kann. Es können also die nach Torsion des Rectums [Oulmont (113)] oder die nach Darmlähmung [Gay (57)] oder bei Atresia ani (Dupleix) beschriebenen Colondilatationen nicht eigentlich zum Hirschsprung'schen Symptomenkomplex gerechnet werden. Dessen ungeachtet findet man bei Durchsicht der Litteratur über

den Morbus Hirschsprung, die jetzt bereits einen nicht geringen Umfang angenommen hat, die heterogensten Fälle eingereiht, so daß es an sich als unmöglich bezeichnet werden muß, alle als Megacolon congenitum bezeichneten Fälle nach einheitlichen Gesichtspunkten zu betrachten.

Ich habe daher den nachstehenden Ausführungen in erster Linie die Fälle von wirklich idiopathischen und gewissermaßen angeborenen Colondilatationen zu Grunde gelegt und ihnen die Betrachtung eines Falles angefügt, welchen ich während meiner Thätigkeit als Medicinalpraktikant am städtischen Krankenhause zu Landsberg a. W. zu beobachten Gelegenheit hatte. Der Vollständigkeit halber habe ich jedoch in das Litteraturverzeichnis auch diejenigen Fälle aufgenommen, welche mir dem enger gefaßten Rahmen der Erkrankung ferner zu stehen scheinen, und diese in meiner Arbeit nur soweit verwertet, als sie als Folgezustände der Krankheit im Sinne Hirschsprung's gedeutet werden können.

Die klinischen Symptome der Hirschsprung'schen Krankheit setzen gewöhnlich kurz nach der Geburt mit hartnäckiger Obstipation und Auftreibung des Leibes ein. Die enorm geblähten Dickdarmschlingen zeichnen sich an dem gewölbten Leibe deutlich ab, und ihre Zeichnung wird durch zeitweilig auftretende peristaltische Steifung der geblähten Schlingen noch deutlicher. Es werden weder Stuhl noch Gase entleert, die sich immer steigernde Peristaltik führt zu richtigen schmerzhaften Koliken und, da eine Oeffnung nicht erfolgt, zu Erbrechen. Manchmal treten diese Erscheinungen nicht so stürmisch auf, die Kinder laufen mit ihrem aufgetriebenen Bauch ganz vergnügt herum, während andere schon zu Beginn der Krankheit schnell herunterkommen. Offenbar infolge schlechter Ausnutzung der Nahrung durch den veränderten Darm kommt es zur Abmagerung. Auffallend sind dann die äußerst dünnen Extremitäten und die hohlen Wangen, ein starker Gegensatz zu dem aufgetriebenen Leib. Die Bauchdecken sind mehr oder weniger verdünnt, die Haut gespannt und glänzend. Infolge Stauung durch Druck auf die Vena cava inferior zeigen die Bauchdecken zuweilen auch ein erweitertes Venennetz, oft Oedem, welches sich bis auf die Beine fortsetzt. Bei der ungewöhnlichen Dehnung der Bauchdecken ist meist auch eine Diastase der M. recti abdominis zu konstatieren. Die untere Thoraxapertur ist erweitert, der Brustkorb von faßförmiger Gestalt, und die Rippen stehen mehr oder weniger wagerecht.

Mit der Auftreibung des Leibes besteht meist gleichzeitig eine

hartnäckige Obstipation, wenn auch vereinzelte Fälle beschrieben sind, wo sie zeitweise oder überhaupt fehlt [Baron (4), Ibrahim (82)]. Der Stuhl erfolgt nach langen, oft erstaunlichen Pausen; so währte beispielsweise beim Fall Johannessen (83) die Stuhlverhaltung 5 Wochen hindurch, bei den Fällen Roth (127) 4 und 6 Wochen, beim Fall Rolleston (126) und Haward (126) 9 Wochen, beim Fall Gay sogar 3 Monate hindurch. Die Obstipation kann nach längerem Bestehen mit Durchfällen abwechseln, letztere ein Zeichen von Entzündungs- und Ulcerationsprocessen der Schleimhaut. Vielfach erfolgen Stühle und Gasabgänge nur in gewissen Körperlagen, so im Falle Neugebauer's (109) nur im Schlafe, wenn nämlich das Kind in der halben Bauchposition lag. Die Peristaltik ist gewöhnlich vermehrt, oft überaus kräftig, so daß von weitem Kollern und Plätschergeräusche hörbar sind.

Bei Palpation des Abdomens fehlt Druckschmerz sehr häufig, kann aber später auftreten. Perkussorisch läßt sich sehr oft auffallend tiefer tympanitischer Schall feststellen, bei starken Kotansammlungen manchmal auch Dämpfung.

Bei der Untersuchung per rectum ist der Sphinkter für den Finger gewöhnlich durchgängig, zuweilen krampfartig kontrahiert (Treves [151], Grey [67], Wilms [160]). Selten ist er gelähmt (Kredel [90]). Analfissuren sind nach Durchtritt harter Kotmassen beobachtet worden. Das Rectum ist leer oder mit harten Kotmassen gefüllt, seine Wand ist glatt. Zuweilen ist es an der Erweiterung beteiligt, hin und wieder kommt man auf ein Hindernis in Gestalt der vorgestülpten Darmwand (bei Abknickung oder Klappenverschluß) oder eines das kleine Becken mehr oder minder einnehmenden Kottumors.

Die spontan oder durch Kunsthilfe entleerten Fäces sind verschieden nach Konsistenz, Farbe und Geruch, bald hart knollig, bald breiig, selten von normalem Geruch, meistens abscheulich stinkend infolge starker Zersetzung, zuweilen mit blutigen Beimengungen, häufig dann, wenn Durchfälle eintreten. Es kommen Entleerungen von unglaublichen Mengen vor. Die Gasmengen, die oft einen Hauptteil des Darminhaltes ausmachen, haben ebenfalls einen scheußlichen Geruch.

Der Harn zeigt infolge der chronischen Obstipation manchmal Indikanreaktion (Mülberger [103], Björksten [15], Concetti [31], Tuffier [152], Delkeskamp [35]), selten Eiweiß.

Die Leberdämpfung ist meist verkleinert, höher hinaufgerückt

oder gar verschwunden infolge von Kantenstellung.

Ascites ist wohl nie konstatiert worden.

Die Lungen werden infolge Zwerchfellhochstand und Verdrängung durch die Leber zusammengedrückt, die Atmung wird dadurch kostal. Eine in späteren Zeiten auftretende Dyspnoe ist Unheil verkündend. Die Herzthätigkeit ist gewöhnlich ungestört, wenn nicht im Verlauf der Erkrankung die öfter beobachteten Komplikationen von Seiten der Lunge (Pneumonie, Bronchitis) auftreten.

Von allen Symptomen stehen Obstipation und hoher Leib an Häufigkeit oben an. In 108 Fällen der Litteratur fand ich von den Symptomen angegeben:

Obstipation	97 mal	Tumor	16 mal
hohen Leib	98 „	Herzbeschwerden	13 „
starke Peristaltik	33 „	Dyspnoe	15 „
Erbrechen	34 „	Abmagerung	19 „
Tympanie	35 „	Fieber	6 „
Diarrhoe	27 „	Indikanurie	5 „
Leibschmerzen	26 „		

Das Allgemeinbefinden ist nicht immer als schlecht zu bezeichnen, die Kranken haben häufig guten, zuweilen übermäßigen Appetit. In den meisten Fällen wird aber über Schläfrigkeit und Mattigkeit geklagt. Bei vorgeschrittenen Erkrankungen ist der Kräftezustand meist sehr erheblich beeinträchtigt, so daß die Kranken apathisch und somnolent daliegen.

In der Mehrzahl der Fälle erreichen die Patienten kein hohes Alter, sondern sterben in den ersten Monaten des Säuglingsalters, viele im 3. oder 4. Lebensjahr. So bietet die Erkrankung im Kindesalter meist eine ungünstige Prognose; in späteren Zeiten gestalten sich die Aussichten für das Leben günstiger, der Körper gewöhnt sich an die veränderten Lebensbedingungen und die später zu erörternde Therapie hat meist bessernd eingegriffen. Die Behauptung Fenwick's (45), daß das Megacolon lediglich eine Krankheit des Kindesalters sei, die sogar stets letal verlaufe, ist heute durch die zahlreichen Beobachtungen aus späterer Lebenszeit nicht mehr zu Recht bestehend.

Dem Charakter der Krankheit gemäß ist der Dickdarm der hauptsächlichste Sitz der pathologisch-anatomischen Veränderungen, doch es sind von solchen zuweilen auch andere Teile des Darmtractus befallen. An dem Dickdarm wiederum können die Veränderungen in einem oder mehreren Abschnitten oder in seiner

ganzen Länge ausgesprochen sein. In 104 Fällen, in denen ich entsprechende Angaben fand, erstreckte sich der Sitz der Erkrankung auf folgende Darmabschnitte:

Colon sigmoideum (allein)	37 mal
„ in ganzer Länge (ohne Rectum)	28 „
„ sigmoideum und descendens	6 „
„ „ descend. und transversum	3 „
„ „ und transversum	7 „
„ „ „ ascendens	2 „
„ „ „ Rectum	4 „
„ descendens und transversum	5 „
„ transversum (allein)	4 „
„ descendens (allein)	2 „
„ ascendens und transversum	6 „

Daraus ist zu entnehmen, daß das Colon sigmoideum der am häufigsten befallene Teil ist. Normal ist es nur selten, allein ist es in einem Drittel aller Fälle betroffen.

Eine Erweiterung des erkrankten Abschnittes ist stets mehr oder minder stark ausgeprägt, ja manchmal geht sie ins Unglaubliche. So vergleichen Brentano (21) und Kredel den Durchmesser und Umfang des dilatierten Dickdarms mit dem Oberschenkel eines Erwachsenen, was um so erstaunlicher wirkt, als doch die Träger des Leidens Kinder waren. Einen Ueberblick über die oft enormen Dilatationen giebt folgende Zusammenstellung:

Autor	Alter	größter Umfang resp. Durchm.	Inhalt (m. Wasser gefüllt)
Neugebauer	9 Mon.	21 cm Umfang	—
„	12 J.	36 „ „	—
Tittel	1¼ J.	21,3 cm „	—
Berghinz	1½ J.	14 cm „	—
Fenwick	1½ J.	31 „ „	—
Concetti	2½ J.	22 „ „	4 Liter
Roth	3 J.	14½ cm Durchm.	—
„	17 J.	25 cm Durchm.	—
Petrivalsky	5 J.	24 cm Umfang	—
Barth	10½ J.	45 „ „	6 kg
Le Roy de Barnes	Kind	—	5 kg
Fütterer u. Middeldorf	14 J.	66 cm Umfang	8 Liter
Peacock	28 J.	—	16 Liter
Schwarz	39 J.	45 cm Umfang	—
Pluyette	19 J.	27 „ „	2½ Liter in 45 cm reseciert. Darmes
„	67 J.	40 „ „	-

Trotz solcher gewaltiger Erweiterungen ist die Wand des gedehnten Darmes fast stets noch dicker als die des normal weit geblähten, gesunden Darmes. Escherich (42) berichtet allerdings über einen Fall, wo die Wand des ausgedehnten Darmes nicht verdickt war; Berghinz (7), Nicolaysen (110) und Concetti fanden sogar die dilatierte Darmwand im ganzen oder stellenweise verdünnt. Nach Hirschsprung sollen bei diesen Fällen die Verdünnungen nur relativ oder sekundär sein. Mit Ausnahme dieser vier Fälle ist immer eine mehr oder minder starke Hypertrophie der Darmwand konstatiert worden. Die Hypertrophie ist an denjenigen Abschnitten am stärksten, wo der Widerstand am größten ist; in der Richtung zum Hindernis nimmt sie immer mehr zu, hinter demselben nimmt sie ab oder hört sofort auf. Die Verdickung der Darmwand kann ganz enorm sein. So fand Björksten bei einem 3 jährigen Kinde als größte Dicke 5,1 mm, Hellwig (73) bei einem 21 jährigen Mädchen mehr als 1 cm Dicke, während Tuffier bei einem Mädchen gleichen Alters und Delkeskamp bei einem 28 Jahre alten Manne einen gleichen Befund machten; Schwartz (137) stellte bei einem 39 jährigen Manne sogar die fast unglaubliche Dicke von 2 bis 3 cm fest.

Von den einzelnen Schichten der Darmwand ist die Ringmuskulatur von der Verdickung am stärksten betroffen. Pluyette (121) erwähnt auch eine makroskopisch sichtbare starke Hypertrophie der Längsmuskulatur, doch meistens ist diese infolge der Dehnung mit dem bloßen Auge nicht erkennbar. Die Serosa ist für gewöhnlich unverändert, hin und wieder kommen leichte, weißliche Verdickungen vor. Eine Serosahypertrophie erwähnen nur Mya (105) und Fütterer (55). Die Mucosa und Submucosa sind sehr oft ebenfalls von normaler Beschaffenheit, häufig sind sie aber auch geschwollen, gerötet und infolge alter Blutungen pigmentiert. Eine starke Veränderung zeigt die Schleimhaut in Fällen, wo infolge gewaltiger Stagnierung und Zersetzung entzündliche Processe aufgetreten sind und sich Ulcerationen gebildet haben.

Neben der Dilatation und Hypertrophie ist eine abnorme Länge des Colons der konstanteste Befund, und sehr oft ist es das Colon sigmoideum, welches von einer enormen Verlängerung betroffen ist. In der Litteratur finde ich nur 7 Fälle verzeichnet, in denen der Dickdarm normale Länge aufzuweisen hat. Gewöhnlich ist zugleich das Mesenterium abnorm verlängert, dabei ist dann starke, mehrfache Schlingenbildung der Flexur oder auch anderer Darmabschnitte

auffallend. Natürlich bedingen diese Verhältnisse eine außerordentlich verschiedene Lage der einzelnen Darmabschnitte zu einander. Gewöhnlich liegt bei Eröffnung des Abdomens ein einziger geblähter oder auch mit Kotmassen gefüllter, sack- oder ballonartiger Darmabschnitt zwischen Rippenbogen und Symphyse, so die ganze vordere Partie des Leibes einnehmend, während alles übrige hinter ihm verschwindet und nicht sichtbar ist.

Nach diesem Blick auf die pathologisch-anatomischen Verhältnisse komme ich zu der Frage über den Ursprung der Hirschsprung'schen Krankheit. Auf dem ganzen Gebiet der Krankheit herrscht in keinem Punkte eine größere Meinungsverschiedenheit unter den Autoren als über die Aetiologie. Darüber ist man sich indessen wohl einig geworden, daß es sich um eine im fötalen und frühesten infantilen Alter angelegte Verbildung des Dickdarms handelt. Was liegt aber dieser Verbildung primär zu Grunde? Es sind bisher folgende Erklärungsversuche für das Zustandekommen der Hirschsprung'schen Krankheit gemacht worden:

1. Dilatation und Hypertrophie des Colons sind als angeborene Mißbildung (Hirschsprung, Duval [38]) anzunehmen resp. angeborener Riesenwuchs des Colons (Kredel, Neugebauer).
2. Dilatation ist primäre Anlage.
   a) Ektasie des unteren Colonabschnittes mit Aplasie der Muskulatur ist angeboren (Concetti, Tittel [148]).
   b) Dilatation des Colons ist angeboren und sekundär tritt durch mechanische und entzündliche Ursachen Hypertrophie ein (Mya, Genersich [59]).
3. Länge und Schlingenbildung des Colons sind primär, durch Stauung und Gasbildung infolge Zersetzung wird sekundär Dilatation und Hypertrophie hervorgerufen (Marfan [98], Griffith [68], Neter [107], Frommer [54], Delkeskamp, Ibrahim etc.).
4. Abknickung, Klappen-, Falten- und Ventilmechanismus bedingen Stagnation des Darminhaltes, Dilatation und Hypertrophie (Perthes [116], Marchand [97]).
5. Spasmus des Sphincter ani oder spastische Striktur des Colons sind primäre Ursache (Fenwick, Treves, Fitz [46], Wilms, Bertelsmann [11], Cheinisse [28], Köppe [88]).
6. Mangelhafte Innervation ist angeboren, alles weitere entwickelt sich nach der Geburt (Ring [14], Richardson [124]).
7. Eine histogenetische Anomalie des Mesenteriums, besonders

seiner Gefäße, und der Darmwand, charakterisiert durch Mangel der elastischen Elemente, ist die Ursache. Durch die Intensität und den Umfang der histogenetischen Anomalie werden sekundäre Dilatation und Hypertrophie der Darmwand bestimmt (Petrivalsky [117]).

Neben diesen Erklärungsversuchen sind noch eine Anzahl anderer Ansichten ausgesprochen worden. So beschuldigt Pennato (115) die primäre Lähmung eines Darmabschnittes als ursächliches Moment, Levi (94) die Diastase der Mm. recti abdominis, Feuton sogar eine habituelle Obstipation. Indessen sind diese Erklärungen allgemein als einseitig abgelehnt worden, da die angegebenen Momente eher als Folgeerscheinungen anzusehen sind. Ebenso ist man sich wohl darüber klar, daß auch Abknickung, Klappen- und Ventilverschluß als sekundäre Erscheinungen zu bezeichnen sind.

Die Rolle, die Bing den Veränderungen am Nervensystem, besonders an den sympathischen Nerven des Darms zuteilt, ist durch die bisher sehr geringen histologischen Befunde an ihnen durchaus nicht bewiesen. Vielmehr ist die Annahme von besonderer Schwäche der Innervation gegenüber der so kräftigen Peristaltik, wie sie doch so häufig beobachtet wird, gewiß nicht erklärlich. Andererseits aber giebt ein Fall des amerikanischen Autors Richardson wieder zu denken. Richardson sah nämlich einen sogen. „phantom tumor“ der Hysterischen in das Bild des idiopathischen Megacolon übergehen. Dieser Fall läßt fast vermuten, daß zuweilen das Nervensystem wohl eine Rolle spielen mag.

Wenn nun Fenwick, Bertelsmann, Wilms u. A. den Spasmus des Sphinkter, Köppe eine spastische Darmkontraktur als primären Grund der Stagnation, und damit auch als Ursache der Entstehung des Megacolon bezeichnen, so bestreiten dagegen die Mehrzahl der Autoren entschieden, daß der Spasmus so weitreichende Folgen haben könnte. Kann man auch einerseits keineswegs die Bedeutung und die Folgen des Spasmus bei Darmobstruktionen in Abrede stellen, so kann man sich andererseits auch nicht vorstellen, daß ein Spasmus ununterbrochen einige Jahre dauern könnte. Ueberdies müßte sich ein Spasmus des Sphinkters erst postfötal geltend machen und würde bei einem kongenitalen Megacolon, wo die Krankheit bereits am Fötus oder bald nach der Geburt erkennbar ist, durchaus keinen Ausschlag geben.

Während nun die Gruppen Concetti und Mya in der Dilatation des Colons den primären Ursprung der Erkrankung suchen, soll nach Hirschsprung zugleich neben der Dilatation die Hyper-

trophie einhergehen. Nach Ansicht aller soll der Ursprung kongenital sein; er ist auf eine embryonale Anomalie zurückzuführen, die in einer Ektopie des Colons und in einer Vertiefung der Wandung desselben infolge größerer, angeborener Ueppigkeit der Keimelemente besteht. Als ein Beweis für die Kongenitalität könnte die Ausführung Neugebauer's gelten, daß so außerordentliche Erweiterungen und Hypertrophien des Dickdarms sich auch bei den hochgradigsten chronischen Hindernissen niemals zu bilden pflegen; wären solche Veränderungen aber doch erworben, so müßten sie ja auch rückgängig werden können, da wir ja auch sonst hochgradige Dilatation und Hypertrophie des Magens und der Därme nach operativer Beseitigung der Hindernisse in kurzer Zeit verschwinden sehen. Allerdings ist es schwer sich vorzustellen, daß solcher Dilatation und Hypertrophie eine Störung in der ersten Anlage des Darmes zu Grunde liegen soll. Viel wahrscheinlicher ist, daß in späteren Fötalmonaten infolge einer stärkeren Anhäufung und Retention des Inhaltes in den betreffenden Abschnitten sich Dilatation und Hypertrophie ausbilden, also zu einer Zeit, wo der Darm noch in der Bildung und lebhaftem Wachstum begriffen, auf mechanische Hindernisse leicht reagiert.

Auf Grund genauer histologischer Untersuchungen kommt nun Petrivalsky zu dem Ergebnis, daß nichts auf den kongenitalen Ursprung der Hypertrophie und Dilatation der Darmwand hinweist: nach ihm ist die primäre Grundlage eine Hypoplasie des elastischen Gewebes in den Mesenterialgefäßen und in der Darmwand. Der Mangel an elastischem Gewebe bewirke eine Dilatation der Wandung der Mesenterial- und Darmgefäße. Dadurch habe die Regulierung des Zu- und Abflusses des Blutes zu leiden, notwendiger Weise auch die Regelmäßigkeit der Ernährung der zugehörigen Darmgebiete, wodurch diese in solche Verhältnisse zu stehen kommen, daß sich in ihnen gleichfalls nicht rechtzeitig und nur unvollkommen das elastische Gewebe bilden könne. Zweifellos werde aber eine Darmwand, die nur spärlich mit elastischen Fasern bedacht ist, den Darminhalt nicht mit solchem Erfolge weiterbefördern können, wie eine von normaler Konstruktion. Dies würde sowohl eine funktionelle Hypertrophie der Muskelelemente der überlasteten Darmwand als auch eine Dilatation zur Folge haben. Diese sekundäre Erscheinung könne demnach ebenso beim Fötus, wie je nach dem Stadium der Entwicklung der Krankheit auch beträchtlich später auftreten.

Petrivalsky's ätiologische Erklärung erscheint recht plausibel, leider beschränkten sich die histologischen Untersuchungen des Autors nur auf einen Fall. Man kann sich um so weniger mit Sicherheit darauf stützen, als vor kurzem Schmidt (131) in vier genau untersuchten und mit normalen Verhältnissen verglichenen Fällen eine Hypoplasie der elastischen Fasern nicht konstatieren konnte.

Ich komme schließlich zu der Frage: Wie verhält es sich mit den Längenverhältnissen in ätiologischer Hinsicht? Ich habe bereits erwähnt, daß beim Megacolon die abnorme Länge des Colon sigmoideum ein fast konstanter Befund ist. Giebt es auch eine ganze Reihe von Fällen — besonders diejenigen, welche im Alter zur Operation oder Sektion kommen — bei denen eine hochgradige Erweiterung mehr auffällt als die große Länge, so zeigen doch frühzeitig zu Gesicht kommende Befunde zwar auch eine deutliche Vergrößerung der Durchmesser, aber immerhin halten sich diese Werte meist in so bescheidenen Grenzen, daß die Länge bei weitem mehr in die Augen springt.

Es ist nun festgestellte Thatsache, daß bei Neugeborenen das ganze Colon, insbesondere aber die Flexura sigmoidea eine im Verhältnis zu der des Erwachsenen größere Länge zeigt; nicht selten besteht auch ein relativ längeres Mesocolon, während zugleich die lange Flexur eine mehr oder weniger ausgesprochene Schlingenbildung aufweist. Im Säuglings- und frühesten Kindesalter pflegen sich das Colon und Mesocolon allmählich zu verkürzen, bleiben aber lange Zeit trotzdem noch relativ länger als bei Erwachsenen. Die Persistenz dieses infantilen Stadiums des Colon sigmoideum ist nun, wie nachgewiesen, nichts so Seltenes; so fand Curschmann[1]) unter 233 Leichen 15mal ein abnorm langes Colon. Durch diese Sektionsbefunde lieferte uns Curschmann den Beweis, daß einmal durch die abnorme Länge der Flexur allein schon eine Obstipation hervorgerufen werden kann, daß dagegen aber die Persistenz des infantilen Stadiums des Colons nicht absolut pathologisch-klinische Erscheinungen hervorrufen muß. Die pathologischen Abweichungen in den Längenverhältnissen können vielmehr bis ins hohe Alter bestehen, ohne je Beschwerden zu machen.

Behält man diese Thatsachen im Auge, so läßt sich für die Hirschsprung'sche Krankheit sowohl für ihr Vorkommen bei

1) Curschmann, Topographisch-klinische Studien. Deutsches Arch. f. klin. Med. Bd. 53.

Kindern und Erwachsenen, als auch für ihren so verschiedenartigen Verlauf eine leichte Erklärung finden. Es werden sofort alle jene Fälle in der Litteratur verständlich, wo erst spät nach der Geburt oder im Kindesalter plötzlich die Symptome der Hirschsprung'schen Krankheit eingesetzt haben und der anatomische Befund es uns rätselhaft macht, daß nicht schon früher krankhafte Erscheinungen aufgetreten sind.

Klar werden uns auch diejenigen Fälle, bei denen während der Kindheit durch lange fortgesetzte interne und physikalische Behandlung vollständige Heilung erzielt wurde (z. B. Fall Göppert [63]). Ein durch primäre Anlage ungewöhnlich weit angelegter Darmabschnitt kann selbstverständlich nicht enger werden; ist aber ein Darmabschnitt durch irgend welche mechanische Hindernisse an der Rückbildung des infantilen Stadiums gehindert und überdies zu den krankhaften Veränderungen der Dilatation und Hypertrophie zwecks Ueberwindung der Hindernisse genötigt, dann kann eine Beseitigung des Hindernisses durch interne und physikalische Mittel gewiß die Rückbildung der sekundären Erscheinungen, Dilatation und Hypertrophie, veranlassen. Das würde aber zum mindesten eine merkliche Besserung bedeuten, wenn nicht gar eine vollständige Heilung, ermöglicht durch die nun unbehinderte mehr oder minder starke Rückbildung des infantilen Stadiums. Wenn nun andererseits die interne und physikalische Behandlung fast durchweg schlechte Resultate zeitigt, so ist wohl die Behauptung gerechtfertigt, daß meistens die Fälle bereits soweit vorgeschritten sind, daß eine vollkommene Beseitigung des Hindernisses einfach nicht mehr möglich ist, ganz abgesehen von einer schon eingetretenen Insufficienz der Darmthätigkeit des erkrankten Teiles oder anderen etwaigen Folgezuständen.

Das Zusammenwirken der infantilen anatomischen Verhältnisse: die größere relative Länge des Dickdarmes, das lange Mesocolon und dazu die im Kindesalter etwas ungünstigen Raumverhältnisse der Bauchhöhle, lassen es begreiflich erscheinen, daß gerade im Säuglingsalter eine auffallende Neigung zu Stuhlträgheit so häufig beobachtet wird. Kommen nun noch Momente, wie Schwäche der austreibenden Kräfte, Schwäche der nervösen oder elastischen Elemente des Dickdarmes oder das Hinzutreten äußerer Schädlichkeiten, wie Entwöhnung der Brust, — aus der Litteratur geht nämlich hervor, daß meistens Brustkinder von der Hirschsprung'schen Krankheit befallen werden — unzweckmäßige Nahrung und andere

mehr hinzu, so kann sehr wohl die dadurch bedingte, beständig übermäßige Füllung des Dickdarmes die Rückbildung seines infantilen Stadiums hintanhalten oder ganz verhindern. Ist die Verbildung des Darmes einmal vorhanden, so bedarf es nur des Eintritts sekundärer mechanischer Momente, um eine Uebertreibung des infantilen Zustandes, eine ganz abnorme Länge resultieren zu lassen. Das volle anatomische Bild der Hirschsprung'schen Krankheit wird dann mehr oder weniger rasch in der leicht verständlichen Weise durch die Entwicklung der Dilatation und Hypertrophie ergänzt.

Die Verhältnisse unseres beobachteten Falles zwingen zu der Annahme, daß die Ursache der Entwicklung der Erkrankung in der abnormen Länge des Colon sigmoideum und seines Mesenteriums zu suchen ist, und ich glaube auch durch die vorausgegangenen Darlegungen die Anschauung begründen zu können, daß in allen Fällen von Hirschsprung'scher Krankheit, wo eine abnorme Länge des Colons nachzuweisen ist, diese als ursächliches Moment der Erkrankung zu erkennen ist. Hirschsprung (80) selbst giebt in seiner letzten Bearbeitung des Themas, während er allerdings an seinen früheren Anschauungen festhält, zu, daß Fälle von Hirschsprung'scher Krankheit mit abnormer Länge und Schlingenbildung mit daraus folgender, chronischer Obstipation vorkommen. Den Hauptunterschied zwischen diesem und dem ursprünglich von ihm beschriebenen Krankheitsbild sieht er in der weitaus ungünstigeren Prognose, welche die kongenitale Dilatation und Hypertrophie des Colons bietet. Er bezeichnet letztere als eine äußerst seltene, von den anderen Fällen scharf abzugrenzende Krankheit. Daß die Fälle von Dilatation und Hypertrophie ohne abnorme Länge selten sind, habe ich ja schon erwähnt; aber daß diese seltenen Fälle, welche doch zu genau demselben klinischen Bild führen, eine besondere, von den übrigen scharf abgegrenzte Erkrankung sein sollen, leuchtet nicht ein. Giebt es nicht Krankheiten genug, bei denen verschiedene Momente genannt werden, welche die ätiologische Rolle spielen? Giebt nicht auch die Differenz der Anschauungen über die Grundursache der Vermutung recht, daß es eine Reihe verschiedener Zustände giebt, die zu dem Hirschsprung'schen Symptomenkomplex führen können? Auf Grund unseres Falles, sowie der vorliegenden Litteratur glaube ich den Schluß ziehen zu können: Die Bezeichnung „Hirschsprung'sche Krankheit" gilt für einen beobach-

teten Symptomenkomplex, welchem eine Mißbildung des Dickdarmes zu Grunde liegt, am weit häufigsten eine primäre Länge des Colon sigmoideum mit sekundärer Dilatation und Hypertrophie infolge der Persistenz des infantilen Stadiums des Colons.

So groß die Differenz der Anschauungen über die Grundursache der Hirschsprung'schen Krankheit auch ist, so ist man sich über die weiteren Folgezustände wohl ziemlich einig. Ist die Verbildung einmal da, so beginnt auch der Kreislauf der Schädlichkeiten. Die in den abnormen Darmabschnitten gestauten Kotmassen zersetzen sich ungewöhnlich stark, es kommt zu bedeutender Gasentwicklung, die eine Zunahme der Auftreibung bedingt, und hierdurch wird, da der Darm relativ zu schwach ist, wiederum die Kotstauung vermehrt und so fort. Es ist erklärlich, daß Darmschlingen von derartiger Füllung von einem schon abnorm langen Mesenterium nicht genügend gehalten werden können und in eine ganz ungewöhnliche Lage kommen müssen. Ja, je weiter der Proceß fortschreitet, desto verhängnisvoller wird die abnorme Länge des Mesocolons, insbesondere des Mesosigmoideums, welche der Flexur nicht nur gestattet, tiefer in die Bauchhöhle, ja ins kleine Becken hinabzusinken, um Anlaß zu den oft beobachteten Abknickungen und Klappenmechanismen zu geben, sondern auch für die Flexur eine Prädisposition zu einem Volvulus schafft (Barth [5], Delkeskamp, Bossowski [19], Frommer). Während die Abknickung verständlicherweise an der Uebergangsstelle des sehr beweglichen Colon sigmoideum in das besser befestigte Rectum zu Stande kommt, versperrt allmählich der im kleinen Becken liegende Teil des S romanum durch Druck auf das Rectum seinen eignen Kotmassen den Weg, so daß es zum Schluß zu ausgesprochensten Ileuserscheinungen kommen kann. Bei anderen Fällen, die nicht zum völligen Verschluß führen, ruft die durch die Abknickung notwendigerweise vermehrte Stagnation des Darminhaltes gelegentlich eine lokale chronische Peritonitis hervor, mit welcher dann eine Verdickung, Faltung und narbige Retraktion der Mesenterialwurzel einhergeht. Dadurch werden aber die beiden Schenkel der Darmschlinge an ihrer Basis einander so sehr genähert, daß nach Curschmann damit das prädisponierende Moment des Volvulus gegeben ist.

Eine weitere Folge der Stagnation des Darminhaltes ist die Entstehung von Kottumoren, die infolge Eindickung der gestauten Kotmassen auftreten können und schließlich neben einer enormen Größe eine solche Festigkeit erreichen, daß sie als Koprolithen recht drohende Störungen verursachen. Als sehr begünstigendes Moment für die Entstehung der Kottumoren kommen das Herabsinken der Flexur in das kleine Becken und die Darmabknickung in Betracht. Indessen zeigt die Kasuistik, daß Fälle von Hirschsprung'scher Krankheit mit Kottumoren doch relativ selten sind.

Bristowe (22) fand im Rectum einen Kotstein, Woolmer (162) einen derartig großen, daß es ihm unmöglich war, von der Bauchhöhle aus mit der Hand ins kleine Becken einzudringen. Brook (23) operierte eine 21j. Pat. wegen einer Geschwulst im Unterleib, welche sich als ein harter, frei in der Flexura sigmoidea liegender Tumor von der Größe einer Croquetkugel und einem Gewicht von 600 gr erwies und aus fest zusammengeballten Pflanzenfasern bestand. Gourévitsch (64) machte eine Colotomie, um eine große harte Kotmasse zu entfernen, Pozzi (122) führte dieselbe Operation aus, um eine ebensolche Kotmasse von 700 gr Gewicht aus dem S romanum hervorzuholen, während Kien (86) unter Narkose einen kindskopfgroßen Kottumor im Rectum zerstückelte. Riether (125) berichtet über einen Fall von Darmverschluß durch einen Kottumor bei einem drei Tage alten Kinde. Kraske (89) resecierte den ganzen erweiterten Darmabschnitt, weil der große Kottumor einen Tumor vorgetäuscht hatte, dessen wahre Natur erst am Präparat erkannt wurde. Hellwig (73) beförderte bei einem 21j. Mädchen den Darminhalt per vias naturales hinaus, indem er von der Bauchhöhle aus den harten Tumor mit der Hand zerdrückte und die Teile kräftig nach unten gegen den Anus hinschob, wo sie durch eine sachgemäße Assistenz manuell entfernt wurden. Ueber einen ganz enormen Koprolithen berichtet Tuffier. Derselbe hatte ein Gewicht von 1 kg 455 gr Er fand ihn bei einem Mädchen von 21 Jahren mit typischer Anamnese für Hirschsprung'sche Krankheit. Die Palpation des Abdomens ließ zwischen Nabel und Symphyse einen kindskopfgroßen, harten, schmerzlosen, von unten nach oben unbeweglichen, aber quer beweglichen Tumor erkennen. Auf abdominellem Wege wurde aus der enorm erweiterten Flexur der Kotstein und eine beträchtliche Menge übelriechenden, breiigen Kots entfernt: Der Kotstein zeigte auf dem Durchschnitt koncentrische Schichten nach Art der Blasensteine, durchsetzt von Körnern und Pflanzenfasern.

Diesen Fällen von Kotsteinbildung bei Hirschsprung'scher Krankheit reiht sich der von mir beobachtete Fall an:

August L., 52 J., Nachtwächter aus Dühringshof, Kreis Landsberg. Pat. wurde am 16. I. 08 mit der Diagnose „Tumor in abdomine“ ins Krankenhaus gebracht. Die Anamnese ergab, daß Pat. seit frühester Jugend (durch Angaben der noch lebenden Mutter bekräftigt) einen hohen Leib und immer mit starker Stuhlverstopfung zu thun hatte, welche Zeit seines Lebens mit Abführmitteln und Einläufen bekämpft werden mußte. Unterblieb dies, so war der Stuhl dermaßen angehalten, daß Pat. froh war, wenn er innerhalb 14 Tagen einmal Stuhl hatte. Seit Ende Oktober 07 hatte sich nach einem Falle die Verstopfung sehr erheblich verschlimmert, so daß Pat. in dieser Zeit nur ab und zu kleinste harte Bröckel entleerte und wenig Winde hatte. Der Appetit dagegen war nie schlecht gewesen, nur genoß Pat. auf einmal immer nur wenig. Unter Aufstoßen hatte er viel gelitten, aber nie erbrochen mit Ausnahme der letzten Tage. Das Körpergewicht hatte in den letzten Wochen ganz bedeutend abgenommen. Ueber Schmerzen konnte Pat. nur in den letzten Tagen klagen. Blut wurde im Stuhl nie beobachtet.

Befund: Schwächlicher Mann von elendem, fast kachektischem Aussehen. Thorax stark gewölbt, faßförmig, untere Apertur sehr stark erweitert. Die Rippen haben sich der Wagerechten bedeutend genähert. Zwerchfellhochstand. Die untere Lungengrenze rechts ist vorn in der Mammillarlinie fast bis zur Mammilla hinaufgerückt. Atmung kostal, etwas erschwert. Lungenschall nicht verändert, vesikuläres Atmen. Herzdämpfung etwas nach oben verschoben, Herzthätigkeit ungestört. Absolute Leberdämpfung kaum nachzuweisen. Leib stark meteoristisch, ziemlich gleichförmig aufgetrieben, steht hoch über dem Niveau des Thorax. Eine besondere Resistenz ist bei Palpation nicht nachzuweisen. Perkutorisch läßt sich in der l. Unterbauchgegend eine auffallend tiefe Tympanie feststellen. Per rectum ist die untere Kuppe eines großen, scheinbar kugeligen, harten Tumors zu fühlen, welcher wenig beweglich ist, mit den Organen des kleinen Beckens nicht zusammenhängt, und über dessen Ursprung bei der großen Auftreibung des Leibes Sicheres nicht ausgesagt werden kann. Im Urin ist reichlich Indikan, sonst nichts Abnormes. Es besteht kein Fieber. Wassereinläufe werden fruchtlos gemacht.

17. I. Operation (Dr. Delkeskamp): Chloroformnarkose. Hypogastrischer Medianschnitt. Nach Eröffnung des Bauches stellt sich das stark verdickte und fast ballonartig geblähte S romanum ein, an welchem sofort die abnorme Länge des Darmteiles selbst, sowie auch seines Mesenteriums auffällt. Die Flexura sigmoidea beschreibt drei große parallel nebeneinander gelagerte Schlingen von mehr als Oberarmdicke. Vor dem Uebergang in das Rectum macht die Flexur noch eine Schlinge, welche in das kleine Becken hinabreicht, das neben ihr gelegene Rectum stenosiert und den per rectum gefühlten kugeligen Tumor in Form eines etwa straußeneigroßen Kottumors enthält. Es gelingt nun leicht nach Streckung

der Flexur den großen Koprolithen aus dem Becken heraufzuschieben. Die weit aus dem Bauch heraushängende Darmschlinge wird incidiert, der harte Koprolith zerstückt und entfernt. Nachdem das Hindernis beseitigt ist, folgt auf dem gleichen Wege eine große Menge breiigen Stuhles, und zwar ein ganzer Eimer voll. Die zusammengefallene Flexur legt sich darauf, steifem Papier vergleichbar, in grobe Falten. Die Incisionsstelle wird übernäht, nachdem man sich durch Einführung eines Schlauches vom Rectum her über die freie Durchgängigkeit nach abwärts überzeugt hatte. Die Besichtigung des übrigen Dickdarmes ergiebt, daß das ganze Colon an der Erweiterung beteiligt ist, die aber nach oben zu allmählich abnimmt. Darauf wird der Bauch geschlossen. Eine rationelle Operationsmethode wird für eine spätere Sitzung aufgeschoben.

Wundverlauf bis auf eine kleine Fasciennekrose ohne Störung, Leib bis zum Niveau des Thorax abgefallen, auf Einlauf täglich genügende Entleerung breiiger Kotmassen. In den ersten Tagen nach der Operation mehrfach Erbrechen und starker Singultus, dann stellt sich großer Hunger und Appetit ein. 5. II. steht Pat. auf, trägt Leibbinde. 15. II. fühlt Pat. sich so wohl, daß er auf eine zweite Operation nicht mehr eingeht. Entlassung.

Anfangs September 1909 kommt Pat. zwecks Nachuntersuchung ins Krankenhaus. Er giebt an, daß er nach der Operation etwa ein Jahr lang ohne Beschwerden war und ständig durch regelmäßige Einläufe für tägliche Entleerungen sorgte. Seit Frühjahr 1909 verspüre er wieder Druck im Unterleib und die Verstopfung sei wieder aufgetreten. In den letzten drei Wochen sei trotz regelmäßiger und mehrfach wiederholter Einläufe nur selten Stuhl erfolgt. Der Appetit sei schlecht geworden. Ausgesprochene Schmerzen habe er nicht gehabt, auch kein Erbrechen, aber oft Aufstoßen.

Der jetzige Befund an Körperformen und inneren Organen weicht von dem früheren wesentlich ab. Der Allgemeinzustand ist nicht schlecht, die Gesichtsfarbe sogar ziemlich frisch, das Fettpolster leidlich. Thorax leicht faßförmig. Lungen o. B. Lungengrenze rechts in der Mammillarlinie am oberen Rand der 5. Rippe. Herzspitzenstoß im 4. Intercostalraum neben der Mammilla fühlbar. Herztöne rein. Puls kräftig. Untere Lebergrenze in der Mammillarlinie im 5. Intercostalraum. Leib steht im Niveau der Thorax. Das ganze l. Hypogastrium ist stark vorgewölbt, im Epigastrium sind Colon transversum und ein Teil des Colon ascendens als geblähte Schlingen unter den Bauchdecken sichtbar. Die Perkussion ergiebt im l. Hypogastrium Dämpfung, die Palpation einen etwa kindskopfgroßen, höckerigen Tumor, dessen untere Kuppe per rectum zu fühlen ist. Urin zeigt nichts Abnormes.

Pat. wird durch Darreichung von Ricinusöl und tägliche Einläufe zwecks möglichster Entleerung des Darmtraktus zur Operation vorbereitet. Es entleeren sich reichliche Mengen Stuhles.

18. IX. Operation: Chloroformnarkose. Wiedereröffnung der alten Bauchnarbe; dabei wird eine an der vorderen Bauchwand stark adhärente Dünndarmschlinge glatt durchtrennt: Wiedervereinigung durch cirkuläre Naht. Die Flexur wird durch einen Schnitt von etwa 12 cm Länge eröffnet und der Kotstein herausgedrückt. Uebernähung der Incision. Nach typischer Appendektomie Anlegung einer Anastomose zwischen Ileum, kurz vor seiner Einmündung ins Coecum, und der tiefsten Stelle der Flexur. Schluß der Laparotomiewunde.

Der entfernte Kotstein (s. Abbildung) hat ein Gewicht von 550 gr und Durchmesser 12 : 10 : 9 (der bei der ersten Operation entfernte Kottumor ist mindestens zweimal so groß gewesen). Er ist von unregelmäßiger Form und hat eine höckerige Oberfläche. An der Oberfläche sind Steinchen, Kirsch- und andere Obstkerne, sowie Pflanzenfasern verschiedener Art zu erkennen. Die Schnittfläche zeigt zwischen homogenen Massen dieselben Bestandteile. Der Kotstein ist von ziemlich fester Konsistenz, an der Oberfläche kaum eindrückbar.

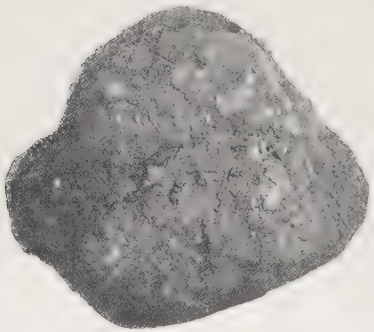

Der Wundverlauf wird durch eine Hautdehiscenz sehr verzögert. In den ersten Tagen nach der Operation ist der Leib noch leicht aufgetrieben, es erfolgt mehrfach Erbrechen, doch auf Magenspülung Besserung. Auf Einführung eines Darmrohres erfolgt täglich reichlicher Abgang von Gasen und dünnflüssigem Stuhl, worauf der Leib kahnförmig einsinkt. — 15. X. steht Pat. auf. Stuhl erfolgt regelmäßig von selbst, ist von normaler Farbe, teils dünnflüssig, teils breiig. — 29. XI. Entlassung. Dünnbreiiger Stuhl ständig von selbst. Leibbinde. — 20. III. 10 Nachuntersuchung: Der Zustand des Pat. ist der Art, daß ohne Zweifel von einer Heilung gesprochen werden kann. Seit der Operation befindet sich Pat. immer wohl und hat an Gewicht bedeutend zugenommen. Beschwerden haben sich nie eingestellt, der Stuhl kommt regelmäßig ohne jegliche Nachhilfe und ist je nach der Nahrung dünnflüssig oder breiig. Harte Kotmassen sind nicht wieder abgegangen. Der Leib ist flach und weich.

In der Diagnose der Hirschsprung'schen Krankheit ist bei den so markanten Symptomen wohl kaum fehlzugehen, zumal wenn man sich auf eine sichere Anamnese stützen kann. Trotzdem ist das Megacolon mehrfach nicht erkannt worden. So dachten Bristowe und Goodhardt (62), obgleich doch das Fehlen von Ascites für Hirschsprung'sche Krankheit spricht, an eine

Bauchfelltuberkulose, Genersich und Gourévitsch an eine Rachitis und Richardson an eine Appendicitis. Die Anwesenheit eines Kottumors gab Anlaß, daß Brook, Giordano (61), Fütterer und Middeldorpf, Pozzi und Tuffier Ovarialtumoren oder andere Geschwülste des Unterleibs diagnosticierten. In unserem Falle wurde an einen Mesenterialtumor gedacht.

Zur Sicherung der Diagnose, speciell bei Erkrankung der unteren Dickdarmabschnitte kann man nach dem Verfahren von Schüle und Rieder zu der Anwendung von Wismuthklysmen greifen; die Röntgenbilder, die damit erzielt werden, geben sehr instruktive Bilder von der Lage und Ausdehnung des erweiterten Colonabschnittes. Ein anderes sehr zweckmäßiges Verfahren giebt Kuhn an. Kuhn konstruierte zur Sondierung der Flexur die „Metallschlauchsonde", die im wesentlichen aus einem metallenen Spiralrohre besteht, welches sehr weich und biegsam ist und über welches noch ein Gummizug kommt; durch einen in das Spiralrohr einzuführenden Mandrin läßt sich eine beliebige Steifung bewerkstelligen. Mittelst dieses Rohres läßt sich sowohl die Ausdehnung der Flexur und die Lage ihrer Kuppe im Bauchraume bestimmen, als auch bei Abknickungen das Bestehen eines Ventilverschlusses konstatieren. Wird nämlich die Sonde in das Rectum eingeführt und zwar über den Ventilverschluß hinaus, so entleeren sich die im Colon reichlich angesammelten Gase, während dies nicht geschieht, sobald die Sonde unterhalb des Verschlusses bleibt. Andererseits, läßt man Wasser durch die Sonde in die Flexur oberhalb des Verschlusses einlaufen, so kann es nur wieder ablaufen, wenn die Oeffnung der Sonde oberhalb des Verschlusses gelassen wird.

Größere Schwierigkeiten als die Diagnose bereitet nun stets die Therapie des Megacolon. Man wird wohl bei einer Krankheit, deren Grundursache eine mannigfache ist, niemals eine für alle Fälle geeignete einheitliche Behandlung festsetzen können. Die vielfach empfohlene interne und physikalische Behandlung läßt meistens im Stich. Unter 64 intern und physikalisch behandelten Fällen wurden nur 7 (= 11%) geheilt, es starben 41 (= 64%), während unter den übrigen 16 mehr Verschlimmerungen als Besserungen festgestellt werden konnten. Dennoch muß geraten werden, eine nicht chirurgische Behandlung immer erst intensiv zu versuchen. Dabei ist die Regelung der Diät das Haupterfordernis. Abführmittel haben gewöhnlich wenig Erfolg, die beste Wirkung zeigt noch das

Ricinusöl, während Salina streng verboten sind. Manche Autoren warnen direkt vor jeglichen Abführmitteln und stellen den Darm durch Opiate ruhig (Concetti, Grey, Schreiber [134]). Hohe Einläufe mit warmem Oel oder Seifenwasser haben oft ausgezeichnete Wirkung, sie sind namentlich von Hirschsprung, Baginski (3), Cheadle (27), Sokolow, Fleischmann und Braun (20) empfohlen worden, während Madelung (Duhamel [37]) trotz dieser Behandlung keine Besserung erzielte, sondern nach Verlauf von 5 Jahren einen Exitus unter den Zeichen einer Darmperforation zu verzeichnen hatte. Brook will durch Bauchmassage eine Heilung erreicht haben, Lennander (93) durch elektrische Klysmen, Göppert durch Sondeneinführung in die Flexur.

Die in unserem Falle ausgeführten therapeutischen Maßnahmen überzeugten uns davon, daß die interne Behandlung lange Jahre hindurch ausreichte, um die gestauten Kotmassen leidlich zu entfernen, aber nicht ein Fortschreiten des Processes verhindern konnte. Der Bildung des Kotsteins und seiner allmählichen Größenzunahme war trotz der häufigen Einläufe nicht entgegenzutreten. Der schließlich durch Abknickung und Stenose bedingte vollkommene Verschluß machte einen chirurgischen Eingriff, der gewiß schon früher am Platze gewesen wäre, unumgänglich notwendig.

Wenn auch ohne Zweifel zuweilen die Erscheinungen durch die interne Therapie beseitigt oder doch gemildert werden, so ist aber für gewöhnlich und besonders da, wo durch die Gewalt der Symptome Gefahr droht, der chirurgische Eingriff der einzig richtige Weg. Zwar giebt es einige Chirurgen (Kümmell [91], Brentano, Rehn, Kredel), welche von einer Operation abraten und interne Mittel, Massage und Elektrisieren empfehlen, dennoch sind die günstigen operativen Resultate ausschlaggebend für den chirurgischen Eingriff. Von 56 chirurgisch behandelten Kranken (einfache Probelaparotomie nicht mitgerechnet) wurden 37 (= 66%) völlig geheilt, 13 (= 20%) starben, während bei den übrigen sieben Kranken ohne Erfolg oder wesentliche Besserung operiert wurde.

Von den operativen Maßnahmen, die zur Heilung des Megacolon ausgeführt wurden, sind zu nennen: Colopexie, Coloplicatio, Anastomose und Resektion. In desperaten Fällen, wo die augenblickliche Beseitigung der Kotretention oder eines vorhandenen Ileus notwendig war, hat man sich auch schon mit der Colotomie oder Colostomie begnügt. Eine vollkommene Heilung mit einem Anus praeternaturalis will Osler (112) erreicht haben, dagegen hatten

Franke (51), Frommer, Treves, Ratsch, Brentano und Bayer keinen oder einen nicht bemerkenswerten Erfolg, und Griffith, Hawkins (71) (2 Fälle), v. Schuckmann (135) (2 Fälle), Gourcosth und Léjars (92) tödliche Ausgänge zu verzeichnen. Unser Fall indes bewies, daß auch die Colotomie, die übrigens nur als Noteingriff am Platze ist, nur zeitweise Besserung oder Erleichterung schaffen kann; hatte sich doch im Verlauf von $1^1/_2$ Jahren ein zweiter Kotstein in ebenderselben Schlinge gebildet und zu einem zweiten Eingriff Anlaß gegeben.

Die Colopexie wurde zuerst von Nußbaum empfohlen. Ausgeführt wurde sie von Woolmer, Bertelsmann, Kümmell (Friedheim), Garrè (Delkeskamp), und Schwartz mit vollständigem Erfolg, dagegen besserten Braun, Frommer, Roser, Richardson und Treves dadurch ihre Kranken nicht. Kümmell verband mit der Colopexie einen Anus praeternaturalis, Schwartz eine Coliplicatio. Indeß behauptet v. Eiselsberg[1]), daß die Colopexie ein überaus gefährlicher Eingriff sei, da gerade durch sie die Darmbiegung und die Undurchgängigkeit entstehe. Es ist auch wenig wahrscheinlich, daß es gelingt, dem stark vergrößerten Dickdarm durch einige Anheftungen an die Bauchwand einen gestreckten Verlauf zu verschaffen, auch ist anzunehmen, daß die künstlichen Adhäsionen unter der Wirkung der Peristaltik sich wieder lösen oder bandartig ausziehen, was natürlich erst recht als gefahrbringend anzusehen ist.

Die Coliplicatio wurde zuerst von Bastianelli ausgeführt, indem er das Colon in vier Reihen faltete, wodurch er seinen Umfang um 12 cm verkürzte. Aehnlich heilte Kredel einen Fall, indem er die in das kleine Becken hineingesunkene, übermäßig weite und schwere, abgeknickte Flexur heraushob und durch Faltung verengerte. Ebenso führte die von Brook gemachte Plikation zur Heilung. Kein Glück hatten Pozzi und Franke mit dieser Operation. Franke sah sich vielmehr genötigt, das Colon transversum in das Rectum zu implantieren, worauf aber der Kranke starb.

Bessere Erfolge als die Colopexie und die Coliplication haben sowohl die Resektion als auch die Anastomose gezeitigt. In neuerer Zeit kommen eigentlich nur diese beiden Verfahren in Betracht. Je nach Lage der Verhältnisse ist zwischen ihnen zu wählen, für gewöhnlich findet sich der einzuschlagende Weg erst während der

1) Deutsche med. Wochenschr. 1899. Nr. 49.

Operation. Im Allgemeinen ist wohl die Resektion für besonders kräftige Patienten und für Fälle mit umschriebener Dilatation zu reservieren, während sonst die Anastomose geboten erscheint.

Die Resektion des erweiterten Darmabschnittes wurde 20 mal ausgeführt, und zwar 15 mal mit vollem Erfolg, 2 mal mit tödlichem Ausgange infolge postoperativer, eitriger Peritonitis. Empfohlen wurde seiner Zeit diese Operation von Curschmann. Reseciert wurde mit Erfolg von Wölfler, Richardson, Fitz, Bossowski (2 Fälle), Murray (104), Obalinski, v. Eiselsberg, Treves, Schnitzler (132), Roth, Perthes, Hawkins, Kraske und Enderlen (41). Ihrer Fälle verlustig gingen Herringham (74) und Braun.

Die Enteroanastomose wurde 19 mal ausgeführt, hinzu kommt unser Fall. Vollständige Heilung wurde 15 mal erreicht, 2 mal war ein zweiter Eingriff nötig und 3 mal erfolgte Exitus letalis. Je nach der Ausdehnung des erweiterten Darmabschnittes wurde die Anastomose verschieden angelegt. Winiwarter (161) und Hellwig verbanden das Colon transversum mit dem abführenden Teile der Flexur, Neugebauer die Flexura hepatica mit dem Rectum, Hawkins und Springer (139) das Colon ascendens mit der Flexur, Giordano, Frommer, Bossowski, Perthes, Doberauer (36) und wir den unteren Teil des Ileums mit dem unteren Teil der Flexur oder dem Rectum. Teilweise ist mit der Anastomose eine Ausschaltung des erweiterten Abschnittes durch Coliplication vereinigt worden. Springer empfahl vor kurzem zwecks einseitiger Darmausschaltung die Anastomose mit Raketschnitt, die darin besteht, daß an die Anastomosenincision Ovalärincisionen an der auszuschaltenden Schlinge gemacht werden, wodurch beliebig viel von dem Lumen des ab- und zuführenden Teiles der ausgeschalteten Schlinge verengt wird.

Obwohl die Resektion des erweiterten Darmabschnittes von vielen Autoren als die einzig radikale, zugleich auch als die rationellste Operationsmethode angesehen wird, so läßt eine sehr große Anzahl anderer Autoren sie zwar auch gelten, wenn die Erkrankung einen sehr eng umschriebenen Bezirk betrifft und sich in weniger weit vorgeschrittenem Stadium befindet, betont aber mit Recht, daß sie in allen anderen Fällen wegen der Größe und Schwere des Eingriffs äußerst zu fürchten sei. Da überdies das Mesenterium für gewöhnlich nur in der Ausdehnung des anormalen Darmabschnittes verlängert ist, dürfte dann auch die Resektion kaum ausführbar sein

wegen der Unmöglichkeit, die zu- und abführenden Darmschenkel einander bequem und genügend zu nähern. Außerdem dürfte in der Mehrzahl der Fälle die Beschaffenheit und Dicke der Wandung des Colons den Operateur bestimmen, von der Resektion abzustehen; die Steifigkeit derselben läßt eine Faltung, wie sie bei der Naht der Darmenden notwendig ist, kaum zu, und die Naht selbst ist infolge dessen nicht exakt ausführbar.

In unserem Falle, wo es sich in erster Linie darum handelte, die Wiederbildung des Kotsteines zu vermeiden, der für den Patienten so verhängnisvolle Folgen hatte, hat die Ileocolostomie alles gehalten, was von ihr erwartet wurde. Die Vermischung des eingedickten Dickdarminhaltes mit dem dünnflüssigen Dünndarminhalt verhindert ein Stagnieren eingedickter Massen, und die Erhaltung des Dickdarmes, der bei Anwendung des Resektionsverfahrens in ausgedehnter Weise hätte entfernt werden müssen, bewahrt den Patienten vor erschöpfenden Diarrhoen, die wohl immer eine Folge weitgehender Entfernungen des Dickdarmes sind.

Zum Schluß ist es mir eine angenehme Pflicht, meinem hochverehrten Chef, Herrn Dr. med. Delkeskamp, für die Anregung zur Abfassung dieser Arbeit und für seine Hilfe, ferner meinem hochverehrten Lehrer, Herrn Prof. Dr. Müller, für die Befürwortung der Annahme der Arbeit bei der Fakultät meinen verbindlichsten Dank auszusprechen.

Litteratur.

(Die mit einem * bezeichneten Arbeiten waren mir in den Originalmitteilungen, die übrigen nur in mehr oder weniger ausführlichen Referaten oder Citaten zugänglich.)

1) Ahlberg, Ein Fall von Dilatatio et hypertrophia coli der sogen. Hirschsprung'schen Krankheit. Alemanna svenska Läkaretidningen. 1906. Nr. 14. — 2) v. Ammon, Die angeborenen chirurgischen Krankheiten des Menschen. Atlas, Taf. IX, Text S. 38/39. Berlin 1842. — 3) *Baginsky, Demonstration der Präparate eines Falles von Hirschsprung'scher Krankheit. Berl. med. Ges. 9. Nov. 1904; Berl. klin. Wochenschr. 1904. Nr. 48. — 4) *Baron, Zwei Fälle von H. Kr. Jahrb. f. Kinderheilk. Bd. 65. H. 5 u. 6. — 5) *Barth, Hochgradige Kotstauung infolge einer durch zu langes Mesocolon zu Stande gekommenen Darmverlagerung. Wagner's Arch. der Kinderheilk. 11. Jahrg. 1870. — 6) Baumgartner, Le méga-côlon. Presse méd. 1907. Nr. 80. — 7) Berghinz, Megacolon congenito. Clinica med. ital. 1901. S. 26. — 8) Bergmann, Zur Kasuistik der Erkrankungen der Flexura

sigmoidea. Prager med. Wochenschr. 1904. Nr. 26. — 9) Bernheim-Karrer, Ueber einen Fall von H. Kr. Verhandl. der 23. Versammlung d. Ges. f. Kinderheilk. Stuttgart 1906. — 10) Berry, Dilatation and rupture of the sigmoid flexure. Transact. of the Path. Soc. of London, 1894. Bd. 45. — 11) Bertelsmann (Diskussions-Bemerkung). 34. Kongreß der Deutsch. Ges. f. Chir. Berlin 1905. — 12) Berti, Contributo alla casuistica della dilatazione congenita del colon. La Pediatria. 1895. — 13) Billard, Die Krankheiten der Neugeborenen und Säuglinge. Uebersetzung a. d. Franz., Weimar. — 14) *Bing, Zur Kenntnis der H. Kr. und ihrer Aetiologie. Arch. f. Kinderheilk. Bd. 44. 1906. — 15) *Björkstén, Ein Fall von kongenitaler Dilatation des Colon bei einem Kinde. Jahrb. f. Kinderheilk. Bd. 55. 1902. — 16) *Bittorf, Zur Pathogenese der angeborenen Stuhlverstopfung (H. Kr.). Münch. med. Wochenschr. 1906. Nr. 6. — 17) Bogoljubow, Die idiopathische Dilatation des Dickdarms. Russ. Arch. f. Chir. 1908. — 18) Borelius (Diskussions-Bemerkung). 34. Kongreß der Deutschen Ges. f. Chir. Berlin 1905. — 19) *Bossowski, Zur Symptomatologie und Therapie der kongenitalen Anomalien der Flexura sigmoidea bei Kindern. Klin. therapeut. Wochenschr. 1899. — 20) Braun, Zur operativen Behandlung der kongenitalen Dilatation des Colons (H. Kr.). 75. Naturforschervers. zu Cassel 1904. — 21) Brentano, Ueber einen Fall von H. Kr. 33. Kongreß der Deutschen Ges. f. Chir. Berlin 1904. — 22) Bristowe, The consequences of long continued constipation. Brit. med. Journ. 1885. I. — 23) Brook, Congenital hypertrophy and dilatation of the sigmoid flexure. Ebenda. 1905. I. — 24) Brüning, Zwei Fälle von H. Kr. Sitzung der Med. Ges. in Gießen, 22. Nov. 1904. Deutsche med. Wochenschr. 1905. Nr. 10. — 25) Cadet, Dilatation idiopathique du gros intestin. Lyon méd. 1905. — 26) Chapman, Displacement of the liver by dilatated sigmoid flexure. Brit. med. Journ. 1878. I. — 27) Cheadle, On the pathology and treatment of chronic constipation in childhood etc. Lancet. 1878. II. — 28) *Cheinisse, La dilatation idiopathique ou congénitale du côlon. Semaine méd. 1904. — 29) Chiari, Demonstration eines Falles von H. Kr. Verhandl. d. Deutsch. Pathol. Ges. Breslau 1904. — 30) Clemens, Ueber die H. Kr. Med. Ges. Chemnitz, 13. März 1907. Münch. med. Wochenschr. 1907. Nr. 50. — 31) *Concetti, Ueber einige angeborene, bei Kindern die habituelle Verstopfung hervorrufende Mißbildungen des Colon. Arch. f. Kinderheilk. Bd. 27. — 32) Dagingi, Sopra un caso di enorme dilatazione dell' S iliaco. Bull. della scienza med. di Bologna. 1898. — 33) Danziger, Beitrag zur Kenntnis der H. Kr. Dissert. Göttingen 1907. — 34) Delcourt, Dilatation congénitale du côlon. Journ. méd. de Bruxelles. 1905. — 35) *Delkeskamp, Ueber Volvulus der Flexura sigmoidea bei H. Kr. Münch. med. Wochenschr. 1906. — 36) Doberauer, Zur chir. Behandlung schwerer habitueller Obstipation. Prager med. Wochenschr. 1907. Nr. 36/37. — 37) Duhamel, Ueber die Erweiterung der Flexura sigmoidea coli, insbesondere die angeborene Erweiterung. Dissert. Straßburg 1899. — 38) Duval, De la dilatation dite idiopathique du gros intestin. Revue de Chir. Bd. 27. — 39) Edsall, Case of congenital dilatation of the colon. Archiv. of Pediatrics. Bd. 20. — 40) Eisenhardt, Kongenitale übermäßige Entwicklung des S romanum. Darmverschluß. Centralbl. f. inn. Med. 1894. Nr. 49. — 41) En-

derlen, Fall von H. Kr. Würzburger Aerzteabend, 20. Febr. 1908. Münch. med. Wochenschr. 1908. Nr. 39. — 42) Escherich, Ein Fall von kongenitaler Dilatation des Colon. Mitteil. des Vereins der Aerzte in Steiermark. 1901. Nr. 5. — 43) Ders., Zur Kasuistik der H. Kr. Wien. klin. therap. Wochenschr. 1906. Nr. 3. — 44) Favalli, Caso di ipertrofia con dilatazione del Colon. Gaz. med. di Milano. 1846. V. — 45) Fenwick, Hypertrophy and dilatation of the colon in infancy. Brit. Journ. 1900. II. — 46) Fitz, The relation of idiopathic dilatation of the colon to phantom tumor etc. Amer. Journ. of the med. sci. 1899. Bd. 118. — 47) Finzio, Megacolon congenito. La med. Ital. 1906. Nr. 1. — 48) Fleming, Report of a case of congenital dilatation of the colon; operation, recovery. Colorado med. Journ. 1903/04. I. — 49) Fletcher and Robinson, Dilatation of large intestine. Reports of the Clinical Soc. of London. Brit. med. Journ. 1905. I. — 50) Dies., A case of idiopathic dilatation of the rectum and of the colon. Ebenda. 1907. I. — 51) Franke (Diskussions-Bemerkung). Verhandl. der Deutschen Ges. f. Chir. 34. Kongr. Berlin 1905. — 52) *v. Frey, Ueber chronische Darmstenose infolge Abknickung der Flexura sigmoidea. Bruns' Beiträge Bd. 17. — 53) Friedheim, Demonstration eines Falles H. Kr. Sitz. d. Aerztl. Vereins in Hamburg, 17. V. 1904. Deutsche med. Wochenschr. 1904. — 54) *Frommer, Zur Kasuistik der Anomalien des Dickdarms. Arch. f. klin. Chir. Bd. 67. — 55) *Fütterer und Middeldorpf, Ein Fall von großem kongenitalen Divertikel der Flexura sigmoidea. Virchow's Arch. Bd. 106. — 56) Gaume, Obstruction intestinale par matières stercorales. Revue mensuelle des malad. de l'enfance. Bd. 4. — 57) Gay, Prolonged constipation. Sacculated colon. Transact. of the pathol. Soc. of London. Bd. 5. — 58) Gee, Idiopathic dilatation of the large intestine. St. Barthol. Hosp. Rep. Bd. 20. — 59) *Genersich, Ueber angeborene Dilatation und Hypertrophie des Dickdarms. Jahrb. f. Kinderheilk. Bd. 37. — 60) *Germes, Ein Fall von H. Kr. durch Enteroanastomose geheilt. Deutsche Zeitschr. f. Chir. Bd. 90. — 61) Giordano, Traitement chirurgical de la colon-ectasie. Arch. internat. de chirurgie. Bd. 1. — 62) Goodhart, A case of ulceration with hypertrophie and dilatation of the colon. Transact. of the Clin. Soc. of London. Bd. 14. — 63) *Göppert, Ueber einen Fall von angeborener Abknickung des Dickdarms in Rücksicht auf die sog. angeborene Dilatation und Hypertrophie. Arch. f. Verdauungskrankh. Bd. 5. — 64) Gourévitch, Zur Kasuistik der H. Kr. Prager med. Wochenschr. 1904. Nr. 47. — 65) Graanboom, Jets over de ziekte van Hirschspr. naar anleiding van en waargenomen geval. Nederl. Tijdschr. voor Geneeskunde. 1905. I. 442. — 66) Ders., Ziekte van Hirschsprung. Ebenda. 1905. I. 1009. — 67) Grey, A case of long-standing constipation. Brit. med. Journ. 1905. I. — 68) Griffith, Congenital idiopathic dilatation of the colon. Amer. Journ. of med. sci. Bd. 118. — 69) *Gruber, Ungewöhnliche Lage einer abnorm großen Flex. sigm. coli. Virchow's Arch. Bd. 56. — 70) Haushalter, Dilatation du côlon transverse chez un enfant de onze mois. Rev. méd. de l'Est. 1904. — 71) Hawkins, Idiopathic dilatation of the colon. Brit. med. Journ. 1907. April 6. — 72) *Heimann, Fall von Colondilatation. Jahrb. f. Kinderheilk. Bd. 60. 1904. — 73) *Hellwig, Beitrag zur Kenntnis der H. Kr. Münch. med. Wochenschr. 1908. S. 2387. —

74) Herringham and Clarke, A case of idiopathic dilatation of the sigm. flexure. St. Barthol. Hosp. Rep. Bd. 31. — 75) Hichens, A case of chronic constipation ending fatally and associated with enormous dilatation of the sigm. flex. Lancet. 1898. II. — 76) Hilbert, Ein Fall von H. Kr. bei einem Erwachsenen. Deutsche med. Wochenschr. 1905. S. 2035. — 77) *Hildebrandt, Jahresbericht. 1900—1907. — 78) Hirschsprung, Stuhlträgheit Neugeborener infolge von Dilatation und Hypertrophie des Colons. Gesellsch. f. Kinderh. zu Berlin. 1886. Jahrb. f. Kinderheilk. Bd. 27. — 79) Ders., Die angeborene Erweiterung und Hypertrophie des Dickdarms. Festschrift f. Henoch. Berlin 1890. — 80) Ders., Dilatation congénitale du côlon. Traité des maladies de l'enfance par Grancher etc. Bd. 2. Paris 1904. — 81) Jacobi, Amer. Journ. of Obstetr. 1869. — 82) *Ibrahim, Ein Beitrag zur Pathogenese der H. Kr. Deutsche med. Wochenschr. 1905. Nr. 23. — 83) Johannessen, La dilatation hypertrophique du gros intestin chez l'enfant. Rev. mens. des maladies de l'enfance. Bd. 18. — 84) *Ito-Soyesima, Beitrag zur spec. Behandlung der H. Kr. Deutsche Zeitschr. f. Chir. 1907. Bd. 90. — 85) Juvara, Contribution à l'anatomie du gros intestin. Bull. de la Soc. Anatom. de Paris, 1894. — 86) Khien, Zur Kasuistik der Colonektasien bei Kindern. Straßburger med. Zeitschr. 1904. — 87) Kocher, Ueber Ileus. Mitteil. aus den Grenzgeb. der Med. und Chir. Bd. 4. — 88) *Köppe, Zur Kenntnis der H. Kr. Monatsschr. f. Kinderheilk. Bd. 6. Nr. 10. — 89) Kraske, Fall von H. Kr. mit Kottumor. Oberrhein. Aerztetag 5. Juli 06 Freiburg. Münch. med. Wochenschr. 1906. Nr. 49. — 90) *Kredel, Ueber die angeborene Dilatation und Hypertrophie des Dickdarms. Zeitschr. f. klin. Med. Bd. 53. — 91) Kümmell, Ein Fall von H. Kr. 73. Versamml. Deutsch. Naturf. u. Aerzte in Hamburg. 1901. Centralbl. f. Chir. 1901. — 92) *Lejars, Maladie de Hirschsprung. Bull. et mém. de la Soc. de Chir. Paris 1907. — 93) *Lennander, Fall von angeborener Dilatation und Hypertrophie der Flex. sigm. an einem Kinde. Centralbl. f. Chir. 1901. — 94) Levi, Congenital dilatation of the colon. Archiv. of Pediatrics. Bd. 20. — 95) *Löwenstein, Ueber die H. Kr. Centralbl. f. allg. Pathol. u. path. Anat. 1907. Nr. 23. — 96) Little und Callaway, Enormous dilatation with hypertrophy of the colon etc. Transact. of the Pathol. Soc. of London. Bd. 3. — 97) Marchand (Demonstration). Medic. Ges. zu Leipzig 20. I. 03. Münch. med. Wochenschr. 1903. S. 351. — 98) Marfan, De la constipation des nourissous et en particulier de la constipation d'origine congénitale. Revue mens. des malad. de l'enfance. Bd. 13. — 99) Meynier, Contributo clinico allo studio del megacolon congenito. Il Policlinico. 1904. — 100) Money and Paget, A case of so called „Idiopathic dilatation of the colon". Transact. of the Clinic. Soc. of London. Bd. 21. — 101) Morris, A case of faecal accumulation in the rectum and colon etc. Brit. med. Journ. 1886. II. — 102) Mouges, Un cas de maladie de Hirschsprung. Marseille med. 1907. — 103) *Mülberger, Ueber die Dilatatio et Hypertrophia coli. Zeitschr. f. klin. Med. Bd. 57. — 104) Murray, Idiopathic dilatation of the colon. Annals of surg. 1903. Nov. — 105) Mya, Due osservazione di dilatazione ed ipertrofia congenita del colon. Sperimentale 1894. — 106) Navarro, Beitrag zur Kenntnis der Kottumoren und des chron. Volvulus. Centralbl. f. Chir. 1899. Nr. 46. — 107) *Neter,

Die Beziehungen der kongenitalen Anomalien des S romanum zur habituellen Verstopfung im Kindesalter. Arch. f. Kinderheilk. Bd. 32. — 108) *Ders., Zur Pathogenese der H. Kr. Münch. med. Wochenschr. 1907. Nr. 37. — 109) *Neugebauer, Zur Diagnose und Therapie der H. Kr. Arch. f. klin. Chir. 1907. Bd. 82. — 110) Nicolaysen, Hypertrofi og dilatation af colon hos spaedbørn. Norsk Magazin for Laegevidenskaben. 1900. — 111) Oestreich (Demonstration). Gesellsch. der Charité-Aerzte, 1. Juni 1893. Berl. klin. Wochenschr. 1893. Nr. 35. — 112) Osler, Cases of dilatation of the colon in young children. John Hopkins' Bull. IV. — 113) Oulmont, Obstruction intestinale. Bull. de la Soc. anat. de Paris. 1843. — 114) Peacock, Fatal constipation from excessive dilatation of the colon. Transact. of the Pathol. Soc. of London. Bd. 23. — 115) Pennato, La dilatazione idiopatica del colon. Clinica med. ital. 1902. — 116) *Perthes, Zur Pathogenese und Therapie des H. Kr. Arch. f. klin. Chir. Bd. 77. — 117) *Petrivalsky, Zur H. Kr. Arch. f. klin. Chir. Bd. 86. — 118) *Pfisterer, Obstipation infolge Darmabknickung. Jahrb. f. Kinderheilk. Bd. 45. — 119) Pipingskold, Ett fall of kolossal dilatation of coecum och colon. Finska läkaresällskapets handlingar. Bd. 12. — 120) Pitt, Local dilatation of the sigmoïd flexure. Transact. of the pathol. Soc. of London. Bd. 46. — 121) *Pluyette, Maladie de H. Marseille méd. 1905. Nr. 8. — 122) Pozzi, Contribution au traitement opératoire de certaines tumeurs stercorales avec énorme dilatation du gros intestin. Congrès de Chir. Paris, 1905. — 123) Rampold, Hypertrophie des Dickdarms und Erweiterung desselben. Med. Korresp.-Bl. des Württ. ärztl. Vereines. Bd. 17. — 124) Richardson, A case of idiopathic dilatation of the colon. Boston med. and surg. Journ. Bd. 144. — 125) *Riether, Darmverschluß durch einen Kottumor bei einem drei Tage alten Kinde. Wien. klin. Wochenschr. 1898. — 126) Rolleston and Hayward, A case of chronic dilatation of the colon. Transact. of the Clinic. Soc. of London. Bd. 29. — 127) *Roth, Zur Pathologie und Therapie der H. Kr. Arch. f. klin. Chir. Bd. 81. — 128) Le Roy des Barres, Sur un cas de dilatation dite idiopathique du gros intestin avec dilatation de la vessie. Gaz. des hôpit. 1903. II. — 129) Saint-Martin, Maladie de H. Rev. méd. de la Franche-Comté. 1905. — 130) Schlange (Diskussions-Bemerkung). 34. Kongr. d. Deutsch. Ges. f. Chir. 1905. Berlin. — 131) *Schmidt, Ueber H. Kr., insbesondere ihre chirurg. Behandlung. Bruns' Beiträge Bd. 61. — 132) Schnitzler, Resektion der Flex. sigm. wegen H. Kr. bei einem 3jähr. Knaben. Wien. klin. Wochenschr. 1907. Nr. 25. — 133) Schönstadt, H. Kr. Berl. med. Ges. 17. Juli 1907. Allg. med. Central-Ztg. 1907. Nr. 34. — 134) Schreiber, Ueber idiopathische Dilatation des Colon. Verein f. wissensch. Heilkunde Königsberg, 19. März 1906. Deutsche med. Wochenschr. 1906. Nr. 30. — 135) *v. Schuckmann, Zwei Fälle von H. Kr. bei Erwachsenen. Deutsche med. Wochenschr. 1907. Nr. 6. — 136) Schütz, Ueber hyperplasierende Colitis und Sigmoiditis. Beitr. zur pathol. Anat. und zur allg. Pathol. (Jena) 1905. — 137) *Schwartz, Dilatation du côlon pelvin. Maladie de H. Bull. et mém. de la Soc. de Chir. 1907. Nr. 28. — 138) Silberberg, Ueber angeborene Colonerweiterung. Centralbl. f. die Grenzgeb. der Med. u. Chir. 1903. — 139) Springer, Ueber Operationsmethoden bei H. Kr. Wissensch. Ges. Deutscher Aerzte in Böhmen, 12. II. 1908. Münch.

med. Wochenschr. 1908. Nr. 11. — 140) Steinthal, Resektion der Flex. sigm. wegen Volvulus mit intakter Darmwand. 29. Kongr. der Deutsch. Ges. f. Chir. Berlin 1900. — 141) Stewart, Dilatation of the colon. Arch. of Pediatrics, März 1900. — 142) Stirnimann, H. Kr. oder Meg. cong. Korr-Bl. f. Schweizer Aerzte. 1905. — 143) Strahan, Rare malformation of the large intestine resulting in fatal strangulation. Lancet. 1893. — 144) Strobel, Kasuistischer Beitrag zur Pathologie und Therapie der H. Kr. Dissert. Leipzig 1909. — 145) Tarozzi, Malattia di Hirschsprung e megacolon idiopatico. Riforma med. 1902. Nr. 189. — 146) Tschernow, Ungewöhnlich umfangreicher Dickdarm bei Kindern. Jahrb. f. Kinderheilk. Bd. 64. — 147) Thompson, Case of aberrant functional chron. intestinal obstruction. Lancet 1907. — 148) Tittel, Ueber eine angeborene Mißbildung des Dickdarms. Wien. klin. Wochenschr. 1901. — 149) Tordens, Observation de tumeur stercorale. Journ. de clinique et de thérap. infant. 1902. Nr. 188/189. — 150) Torkel, Angeborene hochgradige Erweiterung des Dünndarms ohne Stenose. Deutsche med. Wochenschr. 1905. Nr. 5. — 151) *Treves, Idiopathic dilatation of the colon. Lancet. 1898. — 152) *Tuffier, Dilatation congénitale dite idiopathique du côlon. Bull. et mém. de la Soc. de Chir. 1907. Nr. 34. — 153) Turner, Removal of the sigmoid colon for congenital idiopathic dilatation. Brit. med. Journ. 1907. — 154) Valagussa, Contributo allo studio della patogenesi del Megacolon congenito. Rivista di clinic. pediatr. 1903. — 155) Variot, Gros ventre par distension du côlon. Presse méd. 1907. Nr. 95. — 156) *Versé, Ueber chronische Dilatation des Dickdarms im höheren Alter. Münch. med. Wochenschr. 1909. Nr. 13. — 157) Walker and Griffith, Congenital dilatation and hypertrophy of the colon. Brit. med. Journ. 1893. — 158) Walther, Anomalie du gros intestin. Bull. de la Soc. anat. de Paris. 1888. — 159) Weiß, Angeborene Dilatation des Colon. Ges. der Aerzte in Wien, 1. III. 1907. Wien. klin. Wochenschr. 1907. Nr. 10. — 160) Wilms, Fall von H. Kr. Med. Ges. zu Leipzig, 25. Juli 1905. Münch. med. Wochenschr. 1905. — 161) Winiwarter, Jahrbuch für das Jahr 1892 der chirurg. Klinik zu Lüttich. Mitgeteilt von Polis und Roersch. — 162) Woolmer, Two cases of extreme dilatation of the sigmoid flexure. Brit. med. Journ. 1899. — 163) Zesas, Die H. Kr. Fortschr. d. Med. 1906. — 164) Zubizarreta, Megacolon congenito. Semana med. Buenos-Aires. 1905.

Lebenslauf.

Ich, Heinrich Puls, wurde am 3. Sept. 1878 zu Alt-Karin i. Meckl. als neuntes Kind des Landwirts Ferdinand Puls und seiner Frau Elise geboren. Nach Besuch der Vorschulklassen der höheren Bürgerschule zu Rostock kam ich auf das Realgymnasium zu Ludwigslust i. M. und bestand dort Michaelis 1899 das Abiturientenexamen. Zunächst widmete ich mich $4^1/_2$ Jahre dem Apothekerberuf, genügte im Sommerhalbjahr 1904 in Rostock meiner Militärpflicht mit der Waffe, während ich mich zugleich als stud. med. immatrikulieren ließ. Die medicinische Vorprüfung bestand ich in Rostock im Juli 1906, die ärztliche Prüfung daselbst am 7. Mai 1909. Das Praktikantenjahr absolvierte ich am städtischen Krankenhaus zu Landsberg a. W., wo ich zur Zeit noch als Assistenzarzt thätig bin. Die Approbation erlangte ich am 31. Mai 1910.